14

Criticism in
Anatom. Anzeiger XXV B. 27 Juli. 1904
p209.
a. Thaper Breslau.

15 JUL 07
LIBRARY

Sonder-Abdruck

aus dem

Archiv für mikroskopische Anatomie und Entwicklungsgeschichte

Band 64. 1904.

Verlag von Friedrich Cohen in Bonn.

15 JUL 07

Aus dem Wiener pathologisch-anatomischen Institute (Hofrat Weichselbaum).

Über die menschliche Steissdrüse.

Von

J. W. Thomson Walker, M. B. C. M. Edin., F. R. C. S. Eng.

Hierzu Taf. VII und 9 Textfiguren.

Einleitung und Literaturangaben.

Ich hatte als Hospitant des Wiener patholog.-anatomischen Institutes seinerzeit Gelegenheit, mehrere Tumoren zu sehen, welche von der Glandula coccygea ausgegangen waren und durch die Ähnlichkeit ihrer Formen mit den veröffentlichten Beschreibungen der Glandula coccygea auffielen.

Die Wichtigkeit der genauen Kenntnis des Mutterbodens, dem eine Neubildung entstammt, zum Verständnis der Neubildung selbst liess mit Rücksicht auf diese Tumoren eine neuerliche Untersuchung der normalen Steissdrüse umso wünschenswerter erscheinen, als die vorliegenden Beschreibungen der Drüse einer älteren Zeit angehören und miteinander durchaus nicht übereinstimmen. Auf diese Weise kam ich zu eingehenderen Studien über die menschliche normale Glandula coccygea, über deren Ergebnisse im nachfolgenden berichtet werden soll[1]).

Luschkas ursprüngliche Beschreibung der Gland. cocc. erschien 1859 und an sie schloss sich zunächst eine Reihe von Mitteilungen von Henle, Henschl und Kölliker, welche im grossen ganzen mit den Befunden Luschkas übereinstimmten. Arnold fand viele Einzelheiten, welche von der ersten Beschreibung abwichen. Die neueren Bearbeitungen von Sertoli, Eberth und Waldeyer halten manche der wichtigsten Punkte von Luschkas ursprünglicher Beschreibung aufrecht.

Luschka beschrieb die Gland. cocc. als rötlichgelben Knoten von der Grösse einer kleinen Erbse an der Steissbeinspitze, welcher an den Endverzweigungen der Arteria sacralis media hängt.

[1]) Aus äusseren Gründen hat sich die Drucklegung des Manuskriptes dieser Arbeit um mehr als zwei Jahre verzögert. Ich wäre seinerzeit nicht darauf verfallen, mich mit der Frage der Chromaffinität der Coccygea zu beschäftigen, ich behalte mir vor, auf diese nunmehr aktuelle Frage später einmal einzugehen.

Sie besteht nach seiner Beschreibung aus rundlichen, langen oder verzweigten Schläuchen, welche in ein Stroma eingelagert sind; die Schläuche werden von einer strukturlosen, hyalinen Membran umgeben, an deren Aussenseite sich eine Lage zartfaserigen Bindegewebes befindet. Sie sind mit runden und polygonalen, bisweilen mit grossen flachen Zellen ausgekleidet, ihr Lumen ist mit körniger Masse erfüllt.

An Neugeborenen sah er sie mit Flimmerepithel ausgekleidet und von einem Kapillarnetze umgeben. Er fand reichliche Nerven, welche von den sympathischen Ganglien abstammten und ausserdem im Stroma vereinzelte Ganglienzellen. Ein Hauptausführungsgang existierte nicht.

Krause pflichtet der Beschreibung Luschkas bei und beschreibt elastisches Gewebe und eine Lage glatter Muskulatur um die Drüsenschläuche.

Henle stimmt in allen Punkten mit Luschkas Beschreibung überein.

Arnold fand der Gland. cocc. noch eine Anzahl mikroskopisch kleiner Körper beigegeben, welche ihr sehr ähneln und in räumlicher Beziehung zur Art. sacr. med. stehen. Diese Körper. 10—15 an der Zahl, bestehen nach seiner Beschreibung aus einer äusseren Bindegewebsschicht von wechselnder Dicke, aus einer ringförmigen Lage glatter Muskulatur, welche einige elastische Lamellen enthält und einer inneren Auskleidung durch eine Lage von spindeligen oder polygonalen Zellen, welche ein zentrales Lumen umschliessen. Er injizierte diese Körperchen von der Art. sacr. med. aus und fand, dass ein kleiner arterieller Ast zu jedem einzelnen hinzieht und in jedes einzelne eindringt. wobei die Adventitia der Arterie in die Bindegewebsschichte, die Muscularis in die Muskelschichte und die Intima in die epitheliale Auskleidung übergeht.

Die beiden inneren Schichten nehmen an Breite zu, sobald sie Schichten der Drüse geworden sind. Einzelne oder mehrfache Gefässe treten aus den Körperchen aus und dringen in ihrem weiteren Verlauf in andere ähnliche Gebilde ein.

Die Gland. cocc. besteht nach seiner Auffassung aus einer durch Bindegewebe zusammengehaltenen Gruppe solcher Gebilde und repräsentiert eigentlich nur den Komplex einer Anzahl länglicher oder runder Gefässerweiterungen, welche den End-

verzweigungen der Art. sacr. med. entsprechen. Darum schlug er vor, das ganze System solcher Gebilde, die alle mit der Art. sacr. med. zusammenhängen, statt „Glandula coccygea“ vielmehr Glomeruli arteriosi coccygei zu nennen.

Krause und Meyer fanden, dass die Auskleidung der Schläuche nicht eine einschichtige sei, sondern dass sie aus mehreren Zellagen bestünde.

Sertoli fand Hohlräume, welche mit Endothel ausgekleidet und von zahlreichen mehr weniger runden oder polygonalen Zellen mit rundem oder ovalem Kern umgeben sind. Hierauf folge eine besondere Bindegewebshülle. Die Lichtung hält er für das Lumen eines Blutgefässes. Er glaubt, dass die Gefässe durch die Zellmäntel setzen, bisweilen auch sich in deren Bereich verzweigen und weiters, dass das Gefäss des einen Schlauches mit dem eines andern in Verbindung stehe. Er nimmt an, dass die Gefässe in die Zellschläuche als Arterien eindringen, zu Kapillaren werden und sich in dieser Form zwischen den Zellen verzweigen, um sie schliesslich als Venen zu verlassen.

Eberth sieht in der Gland. cocc. nur eine Gruppe von Gefässen gewöhnlicher kapillarer Art, deren Lumen teils das gewöhnliche Aussehen zeigt, teils ein wenig erweitert, bisweilen als sackähnliche Ausbuchtung erscheint. Solche Ausbuchtungen fand er meist an den Kapillaren und Venen, selten an den Arterien. Die Zahl und Ausdehnung ist stellenweise so beträchtlich, dass sich das Bild eines wahren Schwellgewebes ergibt und das Stroma auf ein zartes Zwischengewebe beschränkt erscheint. Mehrfach fand er konzentrisch geschichtete Gebilde im Stroma, ähnlich den Thymus-Körperchen.

An der Aussenseite der Kapillarwände, welche keineswegs von gewöhnlichen Kapillaren sich unterscheiden, sah er rundliche und längliche Haufen polygonaler Zellen, begrenzt von fibrillärem Bindegewebe. Kleine Gruppen solcher Zellen fanden sich auch im Stroma, ohne Zusammenhang mit den Gefässen. Eberth war der Ansicht, dass die erwähnten Zellen der Adventitia angehören und schlug als eine für das ganze Gebilde passende Bezeichnung den Namen Plexus vasculosus coccygeus vor.

Waldeyer hält die Abgrenzung der „perivaskulären Zellschläuche“ von dem umgebenden Bindegewebe keineswegs für so scharf, als man nach der Mehrzahl der Abbildungen vermuten

konnte. Er glaubte gesehen zu haben, dass die äusseren „perithelialen" Zellen allmählich eine Spindelform annehmen und mit mannigfachen Zwischenformen in die spindeligen Bindegewebszellen des fibrösen Stromas übergehen. Die „perivaskulären Zellschläuche" sollen nach seiner Annahme von der Adventitia der Gefässe entstehen.

Luschka, Arnold, Krause und Meyer veröffentlichten vergleichend-anatomische Studien über die Gland. cocc.

Beim Hunde fand Luschka zwei kleine runde Gebilde unterhalb der langen sakralen Schwanzmuskel, welche der beim Menschen gefundenen Drüse zu entsprechen schienen. Krause wies ihre Anwesenheit beim Affen (Macacus cynomolygus) am Ende des Beckens gerade vor dem vorderen Längsband des zweiten Schwanzwirbels nach.

Meyer konnte nur bei der Katze etwas der Gland. cocc. entsprechendes finden. In der Höhe des zweiten und dritten Coccygealwirbels fand er ganz ohne Zusammenhang mit der Art. sacr. med. ein Gebilde, das einige wenige Follikel und Schläuche enthielt, welche größer als die menschlichen waren. Bei Hund, Ratte und Maus fand er nichts.

Arnold beschrieb die Ergebnisse seiner Untersuchungen bei Hund, Katze, Fischotter, Eichhörnchen, Ratte, Schwein, Rind und Pferd. Bei den ersten sechs Tierarten fand er regelmässig Gefässsäcke im peripheren Schwanzteil, welche im Aufbau und in ihrer Beziehung zu Gefässen seiner Beschreibung des menschlichen Glomerulus coccygeus entsprechen. Bei anderen Tieren (Schwein, Rind und Pferd) fand er ein „Wundernetz", dessen Äste eine sehr deutliche Muskelschicht tragen. Bei der Otter fand er beides. Bei keinem dieser Tiere fand er irgend etwas der Gland. cocc. ähnelndes oberhalb des achten Schwanzwirbels.

Eigene Beobachtungen.

Verfolgt man die Art. sacr. med. von ihrem Ursprunge an der Aortengabel, so findet man, dass sie vorne am Sacrum herabsteigt und vom Rectum nur durch ein lockeres Gewebe getrennt wird.

Gegen das untere Ende des Sacrum zu verschwindet sie in einem Kanal, welcher durch die fibröse Ausbreitung der Ansätze des M. coccygeus und der L. L. spinoso-tuberoso-sacr. gebildet wird. In diesem Kanal verläuft die Arterie mit ihren

begleitenden Venen unter Abgabe von Seitenzweigen. Nachdem sie die Vorderseite des Steissbeines passiert hat, schlägt sie plötzlich unter dessen Spitze nach rückwärts um und verliert sich im Fettgewebe, welches den „ano-coccygealen Körper" Symingtons bildet. Zwei oder mehrere kleine Arterien können statt dieses einzelnen zentralen Gefässes auftreten und gleichen Verlauf nehmen.

Öffnet man den bindegewebigen Kanal am frischen Präparate, so findet man gewöhnlich ohne Schwierigkeit ein kleines resistentes Gebilde, nicht grösser als ein Hirsekorn. Seine Farbe ist rötlichgelb und es unterscheidet sich von den umgebenden Fettläppchen durch seine Festigkeit und vermehrte Resistenz und durch seine enge Beziehung zur Arterie. Bei einiger Aufmerksamkeit bei der Präparation sieht man es deutlich vorragen, wobei es der Wand der Arterie fest anhaftet.

Gewöhnlich liegt es gerade vor der Steissbeinspitze, bisweilen gerade darunter. Hie und da kann die Präparation durch derbfibröse Beschaffenheit des umgebenden Gewebes oder die Anwesenheit sehr reichlichen Fettgewebes beträchtlich erschwert werden.

Beim Neugeborenen ist die Präparation oft schwierig und undankbar. Ich zog es darum bei diesen später vor, unter Verzicht auf die anatomische Präparation Schnittreihen aus der ganzen Gegend der unteren sacro-coccygealen Knorpel anzufertigen.

In diesem Alter findet man den Hauptanteil der Drüse an der Spitze des rudimentären Steissbeines und kleinere Knötchen auch an der hinteren Fläche des Knorpels.

Das Gebilde hat eine unregelmässige ovale Gestalt und liegt gewöhnlich quer über die Vorderfläche der Arterie, bisweilen mit Bildung von zwei mehr weniger abgegrenzten Lappen von ungleicher Grösse. Unter allen Umständen ist ihre deutlichste Beziehung immer die zur Art. sacr. med. (oder zu einer der Endverzweigungen der Arterie). Doch wird die Arterie keineswegs in ihrem Verlaufe unterbrochen, sondern sie biegt dann um die Steissbeinspitze und versorgt schliesslich, wie Injektionen zeigen, ein kleines rundes Hautfeld rückwärts oberhalb des Steissbeines mit einem Durchmesser von ca. 15 mm. Sie besitzt reichliche Anastomosen mit den A. A. haemorrh. inf., doch konnte ich durch Präparation keine Körperchen im Zusammenhange mit letzteren Arterien finden.

Bei mikroskopischer Untersuchung in Serienschnitten sieht man sofort, dass der kleine Körper, welcher durch Präparation dargestellt wurde, nur einen Teil eines komplizierten Systems von winzigen Gebilden darstellt, die entlang dem Arterienverlaufe ausgesät sind. Man kann diese Gebilde in wechselnden Abständen von den Hauptknoten um die Arterie gruppiert finden, einzelne geradezu in deren Wand liegend. Häufig findet man unter ihnen

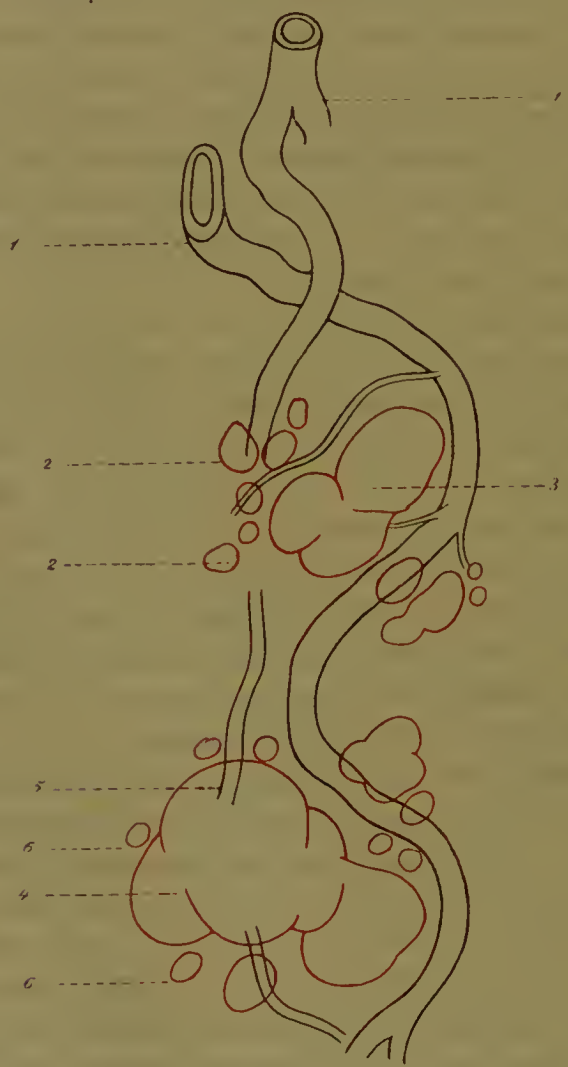

Fig. 1. Schema der Beziehung der Äste der A. sacr. med. zur Steissdrüse und deren Nebenkörpern (aus Serienschnitten rekonstruiert).

1. Arterielle Verzweigung.
2. Kleine Einzelknötchen.
3. Grössere Knötchen.
4. Hauptknoten.
5. Eintritt der A. in den Hauptknoten.
6. Kleine Einzelknötchen am Hauptknoten.

ein Knötchen bedeutend grösser als die anderen, so dass es selbst den Hauptknoten an Grösse fast erreichen kann; in der Regel jedoch sind diese Nebenknoten winzig. Sie treten vereinzelt, seltener in Gruppen zu zwei oder drei auf.

Es umgeben also zahlreiche dieser winzigen Knötchen die Hauptdrüse und man kann beim Vergleiche von Schnitten aus verschiedenen Höhen finden, dass sie entweder polypösen Fortsätzen der Hauptdrüsen entsprechen oder dass sie von ihr unabhängig sind und auch eine selbständige Blutversorgung haben.

Dieses Verhältnis ist beim Erwachsenen leicht zu zeigen, wenn man die Schnitte durch verschiedene Höhen der Serien verfolgt. Beim Neugeborenen und beim Fötus ist es nicht so klar, doch auch hier zeigt eine genaue Durchmusterung von Serienschnitten das Vorhandensein einer Hauptdrüse und verstreuter winziger Nebendrüsen, welche in Beziehung zur Art. sacr. med. liegen. Letztere können entlang dem ganzen Verlaufe der Art. sacr. med. verfolgt werden und finden sich bisweilen noch auf der Rückseite der Cartilago coccygea.

Der Hauptknoten liegt in einem Gewebe, welches meist aus Fett und lockerem Bindegewebe besteht. Es enthält weiters die verstreuten Nebenknötchen und führt fast in allen Schnitten sichtbare, sehr zahlreiche zarte Blutgefässe mit mannigfacher Verlaufsrichtung. Serienschnitte zeigen, dass diese Gefässchen in naher Beziehung zur Drüse stehen und in deren Stroma eindringen oder aus demselben hervorkommen. Stets findet sich eine starke dickwandige Arterie in nächster Nachbarschaft der Drüse, bisweilen auch in so enger Beziehung zu ihr, dass sie geradezu für eine Strecke in die Drüse eintritt und sie an deren unterem Ende verlässt. In manchen Schnitten sieht man eine grosse Vene die Hauptarterien begleiten und es lässt sich zeigen, dass die Drüse in Beziehung zur Arterie und nicht zur Vene steht.

In der Mehrzahl der Schnitte findet man ohne Mühe Nerven in nächster Nachbarschaft der Drüse, in einzelnen Gesichtsfeldern sind sie zahlreich, manchmal sind es auch etwas grössere Stämmchen; doch lassen sie sich weder bezüglich der Reichlichkeit ihres Vorkommens, noch bezüglich der Art ihrer Beziehung zur Drüse mit dem Verhalten der Arterien vergleichen.

In vereinzelten Schnitten kann man gelegentlich ein Nervenbündel an die Peripherie des Drüsenstromas heran verfolgen, doch ist das ein Ausnahmefall, und selbst beim Bestehen einer so nahen Beziehung lässt sich die Nervenfaser nicht durch die äusseren Lagen des Stromas hindurch weiter drüsenwärts verfolgen.

In einzelnen Serien fand ich Ganglienzellengruppen mit grossen pigmentierten Zellen. Sie lagen in einigem Abstand von der Drüse ohne sichtliche Beziehung zu derselben.

Weiters fand ich rundliche kleine Gebilde nahe der Gland. cocc., welche aus zahlreichen konzentrischen Lagen einer homogenen Substanz bestehen; sie enthalten in den Spalten zwischen den Lagen kleine, platte, dunkelgefärbte Kerne. Die Lagen gegen das Zentrum zu erscheinen schmäler, dunkler gefärbt, und zwischen ihnen befinden sich dunkelgefärbte Kerne von mannigfacher Gestalt. Die Gebilde gleichen den Pacinischen Tastkörperchen und dürften denselben auch tatsächlich entsprechen, nachdem ich ihren Zusammenhang mit Nerven nachweisen konnte.

Sie fanden sich in mehreren Serien, doch konnte, trotzdem sie in manchen Schnitten der Drüse anlagen, kein Zeichen eines tatsächlichen Zusammenhangs nachgewiesen werden.

In einzelnen Serien ist die Drüsensubstanz nicht in Fett oder lockeres Bindegewebe, sondern in ein kernarmes derbfibröses Gewebe eingebettet, dessen fast knorpelähnliche Härte Präparation und Mikrotomierung zu einer Geduldprobe macht. Derartiges fand ich besonders bei älteren Individuen.

Das Gewebe um die Nebenknötchen unterscheidet sich in nichts von dem, in welches die Hauptdrüse eingebettet ist.

Bei Kindern und Embryonen gleicht das die Drüse umgebende Gewebe durchaus dem beschriebenen, nur zeigen die Gewebe embryonalen Typus.

Die Drüse weist in der Regel eine nahe Beziehung zum Perichondrium des Coccygealknorpels und einen innigen Zusammenhang mit dem Hauptstamme der Art. sacr. med. auf.

Mit grösster Bestimmtheit kann ich nach genauer Untersuchung auch des die Drüse umgebenden Gewebes in den vielen hunderten von Schnitten, welche die Schnittserien von 30 Gland. cocc. liefern, behaupten, dass kein Ausführungsgang oder irgend etwas einem solchen Gebilde gleichendes existiert.

Wenden wir uns nun der Untersuchung des Hauptknotens zu, so sehen wir, dass sich derselbe in den meisten Schnitten klar und deutlich vom Fett- und lockeren Zellgewebe seiner Umgebung abgrenzt. Im grossen und ganzen ist sein Aufbau stets derart, dass einer runden oder ovalen Bindegewebsmasse rundliche, ovale, langgestreckte oder unregelmässig geformte Zellhaufen und bisweilen eine grosse dickwandige Arterie eingelagert sind.

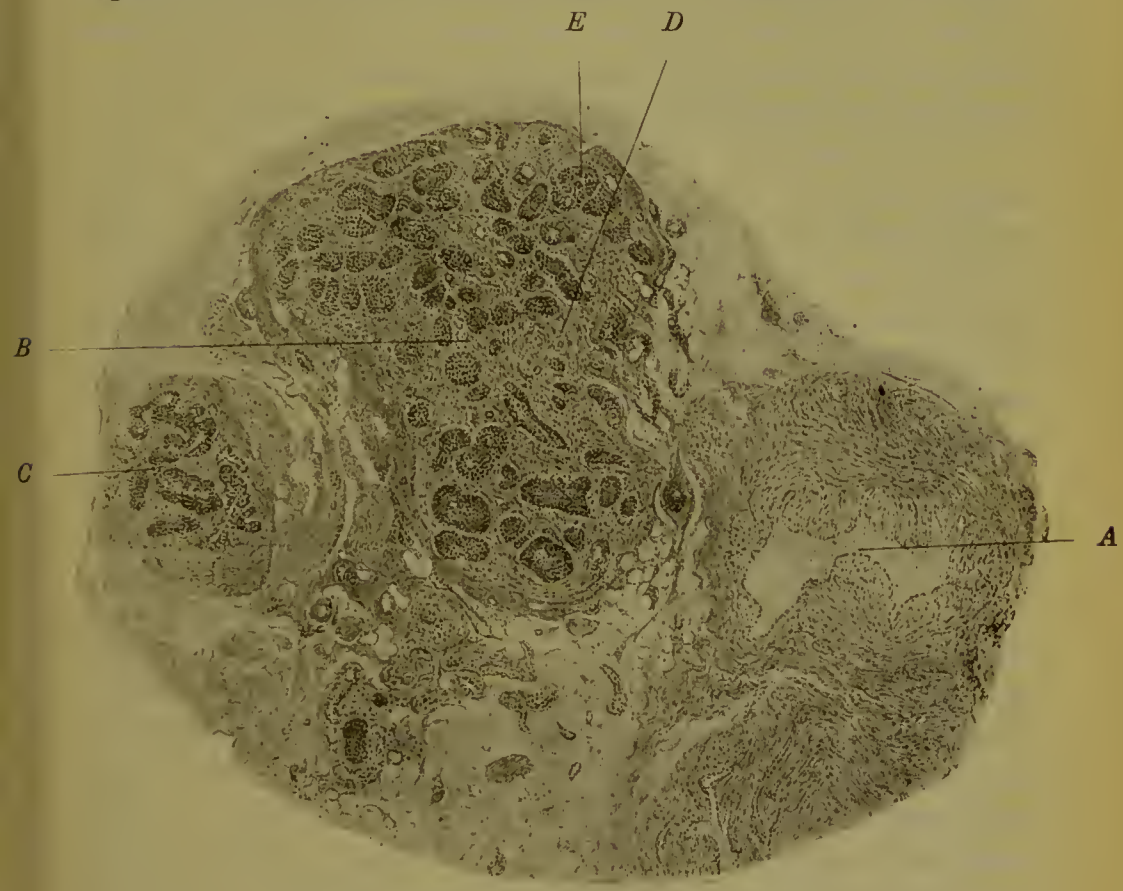

Fig. 2. Steissdrüse und Umgebung.

A = grosse Arterie. *D* = Stroma.
B = Hauptdrüse. *E* = Zellhaufen.
C = kleinerer Knoten.

Das Massenverhältnis der epithelialen Gebilde zu den bindegewebigen schwankt bei der Untersuchung verschiedener Drüsen. Bei einigen sind die Zellhaufen so reichlich, dass das Bindegewebe auf ein zartes Zwischengewebe beschränkt wird, welches die Zellhaufen umfasst und voneinander trennt, bei anderen überwiegt

das Bindegewebe weitaus und die Zellhaufen erscheinen nur hie und da in dasselbe eingestreut.

Peripher zeigt das Stroma eine konzentrische Lagerung seiner Fasern, wobei dieselben gewöhnlich dichter liegen und wenig Kerne enthalten. Man gewinnt so etwa den Eindruck einer Kapsel, welche die ganze Drüse umgibt.

Von dieser Kapsel strahlen Bindegewebsbündel in die Drüse zwischen die Zellhaufen ein und bilden so eine Art stützendes Gerüst. Um jeden einzelnen Zellhaufen sieht man wieder eine konzentrische Faserschichtung: die Färbbarkeit dieser Fasern mit Eosin und anderen Farbstoffen ist eine minder intensive.

So entsteht eine Sonder-Kapsel um jeden Zellhaufen, in der Regel wohl nicht ganz scharf, aber immer gut sichtbar, oft auch sehr deutlich. Das Vorhandensein dieser Sonderkapsel lässt sich auch bei Untersuchung nativer, in physiologischer Kochsalzlösung zerzupfter Präparate deutlich nachweisen. Bei dieser Behandlung lösen sich viele kleine Knötchen aus dem Verbande und jedes Einzelknötchen erscheint dann durch eine dünne bindegewebige Kapsel eingefasst und zusammengehalten.

Abgesehen von dem grossen Gefäss, dessen dicke Wand in vielen Schnitten im Stroma sichtbar ist, wird das Bindegewebe noch von Gefässen kleineren Kalibers durchsetzt. Sie sind in manchen Schnitten durch die Anwesenheit von Blutkörperchen in ihrem Lumen leicht zu erkennen. Meist aber lassen sie sich nur durch die Lagerung der Kerne ihrer Wand verfolgen. Wurden die Präparate von der Art. sacr. med. aus farbig injiziert, so lässt sich die Anwesenheit und der Verlauf dieser Gefässe leichter sicherstellen. Bei vielen Zellhaufen sieht man, dass sie von einem solchen Gefäss zum Teil ringförmig umgriffen werden.

Verfolgt man den Verlauf der im Stroma meist nur spärlich auffindbaren Nerven, so lässt sich, wie schon erwähnt, keine nähere Beziehung zwischen ihnen und den Zellhaufen nachweisen.

In vielen Schnitten finden sich längliche Spalträume im Bindegewebe. Sie folgen den welligen Krümmungen der Bindegewebsbündel und verlaufen in der Nähe der Zellhaufen oft zirkulär.

Man könnte argwöhnen, dass diese Spalten durch Schrumpfung während des Härtungs- und Einbettungsverfahrens im Stücke entstanden sein könnten; man müsste aber doch erwarten, auch

an anderen Stellen Zeichen der Schrumpfung zu finden, während doch solche Bilder nur ganz vereinzelt in langen Serien durch eine ganze Drüse und deren Umgebung auftreten und sonst keinerlei durch die Technik verursachten Entstellungen aufzufinden sind.

Man könnte auch glauben, dass es sich um zarte Kapillaren handle, doch müssten solche wenigstens hie und da einmal einige wenige rote Blutkörperchen enthalten, was tatsächlich nicht der Fall ist.

Auch ist zu erwähnen, dass bei farbiger Injektion von der Art. sacr. med. aus keine Spur von Injektionsmasse in das Lumen dieser Spalten eingedrungen ist.

Darum erscheint es wahrscheinlich, dass diese Spalten einem Lymphspaltensystem angehören, welches das Drüsenstroma durchsetzt.

Das Stroma besteht aus langen welligen Bündeln von Bindegewebsfasern mit runden, ovalen oder bisweilen spindeligen, mit Hämalaun und anderen Kernfarben dunkel sich färbenden Kernen. Sie treten in verschiedenen Präparaten in ungleicher Reichlichkeit auf: manchmal und insbesondere bei jugendlichen Individuen sind sie in grosser Zahl vorhanden, ein andermal erscheinen sie in spärlicher Zahl über das Zwischengewebe verstreut.

Die schon früher erwähnten, den Kapillargefässen angehörigen länglichen Kerne sind bald zahlreich, bald spärlich zu sehen, hie und da enthält eine Kapillare noch Blutkörperchen.

Es war schon von der konzentrischen Anordnung der Fasern in der äusseren Bindegewebslage die Rede. Diese Lage ist oft kernarm, ihre Fasern in vielen Schnitten dichter gedrängt als im sonstigen Bindegewebe. Im Bereiche der Drüse selbst verlaufen die Bindegewebsbündel in mannigfacher Richtung, doch ist ihre zirkuläre Anordnung um die einzelnen Zellhaufen ganz deutlich.

Die Fasern dieser Einzelhüllen liegen etwas lockerer und färben sich etwas blässer als sonst im Bindegewebe.

So sind also die Zellhaufen zunächst von einem Bindegewebe umgeben, das sich durch seine zartere Färbung vom übrigen Zwischengewebe unterscheidet.

In vielen Schnitten sieht man, dass die Adventitia einer grösseren Arterie, welche in inniger Beziehung zur Drüse liegt, der bindegewebigen Hülle der Drüse derart einverleibt wird,

dass sich Bindegewebsbündel von der äusseren Arterienwand mit solchen des Stromas verflechten. An solchen Schnitten ist es unmöglich zu unterscheiden, an welcher Stelle sich Arterienwand und Drüsenhülle voneinander abgrenzen.

In vielen Schnitten finden sich glatte Muskelfasern mit charakteristischen, stäbchenförmigen Kernen unregelmässig über das Stroma verstreut. Bisweilen ist ihr Auftreten sogar ein reichliches. An solchen Schnitten findet man bei Verfolgung der Serie, dass diese Muskelfasern sich allmählich mehr und mehr, und in regelmässigerer Anordnung einander nähern, um schliesslich die Media eines grossen Blutgefässes zu bilden, das in engster Beziehung zur Drüse steht. An anderen Schnitten, und sie bilden die Mehrzahl, ist keine Spur von Muskelfasern in irgend einem Stromaabschnitte zu finden.

Man gelangt so bei Schnitten der ersteren Art zur Ansicht, dass das Drüsenstroma und die bindegewebige Hülle der Arterie zum Teil ineinander übergehen, und dass die Muskelfasern der Media in deren peripheren Anteil auffasern und hie und da zwischen die Bindegewebsbündel des Drüsenstromas einstrahlen können.

In keinem der untersuchten Schnitte sah ich eine zirkuläre Anordnung der glatten Muskelfasern um Einzelhaufen. Mir war die bisweilen reichliche Anwesenheit dieser Muskelzellen im Stroma einer Drüse und ihr vollständiges Fehlen bei einer andern unverständlich, bis mir ihre wahre Beziehung zur Arterienwand klar wurde und da wurde mir erst klar, dass ihre Anwesenheit die nahe Beziehung einer grossen Arterie zur Drüse zur Voraussetzung hat, und dass sie keineswegs eine Muskelhülle um die Zellhaufen bilden.

Wie ich durch spezifische Färbung nachweisen konnte, fanden sich elastische Fasern reichlich im Gewebe in der Umgebung der Drüse und beteiligen sich auch in gewöhnlicher Weise an dem Aufbau der Wand der grösseren Blutgefässe. Im übrigen lassen sich keinerlei elastische Elemente im Stroma oder in anderen Drüsenanteilen nachweisen.

Die dem bindegewebigen Stroma eingelagerten Zellhaufen zeigen die grösste Mannigfaltigkeit in Form und Grösse.

Sie sind auf den ersten Blick in Schnitten einer gut entwickelten Drüse als in das Bindegewebe eingetragene solide Zell-

massen zu erkennen, welche durch ihre engstehenden und dunkelgefärbten Kerne in die Augen springen.

Die Zahl dieser Zellhaufen schwankt. Man kann bis zu 40 oder 50 im Schnitt zählen; oft aber erscheint ihre Zahl geringer infolge von Zusammenfliessen zu grösseren Klumpen.

Bisweilen sind sie klein und rundlich, bisweilen ganz unregelmässig konturiert. Manchmal erscheinen sie wieder als lange Streifen mit geradem oder geschlängeltem Verlaufe, manchmal breiter, manchmal schmäler, oft mit Fortsetzungen in das umgebende Zwischengewebe. In manchen Schnitten sieht man das ganze drüsige Gewebe im Zusammenhang; in anderen ist der Zusammenhang unterbrochen und entstehen so isolierte Klumpen durch Stroma getrennt.

Obwohl einige der Haufen solid zu sein scheinen, kann man doch im Serienverlauf ohne Schwierigkeit ersehen, dass sich die Zellen immer wieder um einen zentralen Hohlraum gruppieren, in welchem man stets Blutkörperchen findet.

Fast jeder Schnitt zeigt in der Mehrzahl der in ihm enthaltenen Zellhaufenquerschnitte je ein blutführendes zentrales Gefäss.

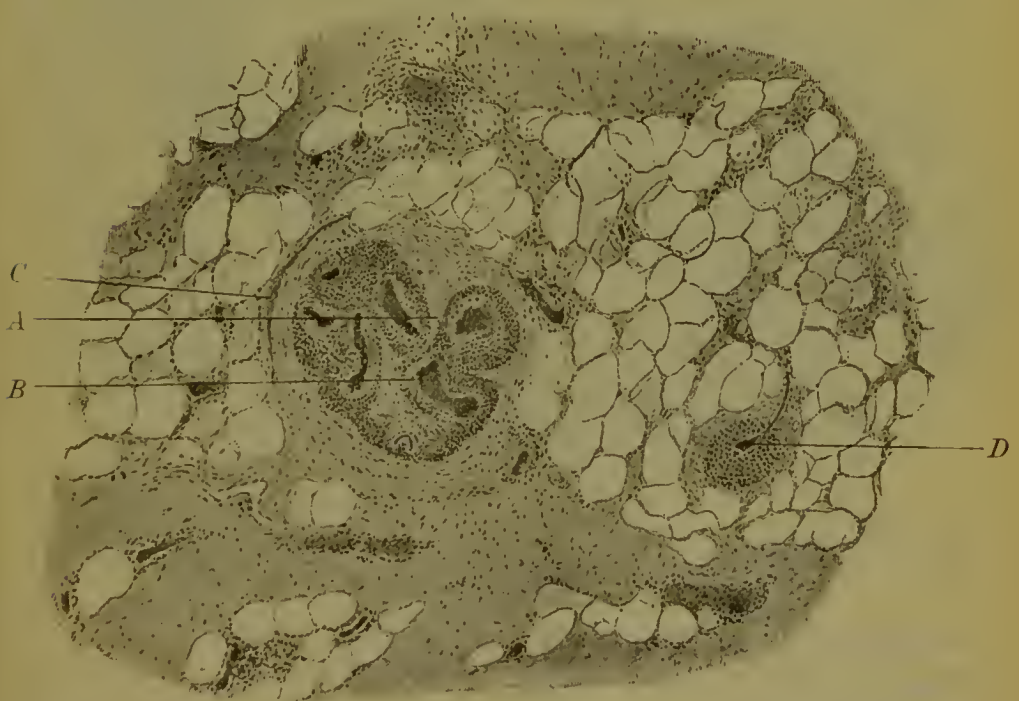

Fig. 3. Glandula coccygea, Injektion von der A. sacr. med. aus.
A = Hauptdrüse. *C* = Gefäss im Zwischengewebe.
B = Injiziertes, zentrales Gefäss. *D* = Nebendrüse mit inziert. zentral. Gefäss.

In einigen wenigen Fällen waren die Blutgefässe gleichmässig durch das ganze Präparat beträchtlich erweitert, sodass sie allenthalben grosse Bluträume, von den typischen Zellen umgeben bildeten.

Farbige Injektionen von der Art. sacr. med. aus bestätigen die Blutgefässnatur dieser Räume. Am Schnitte einer so

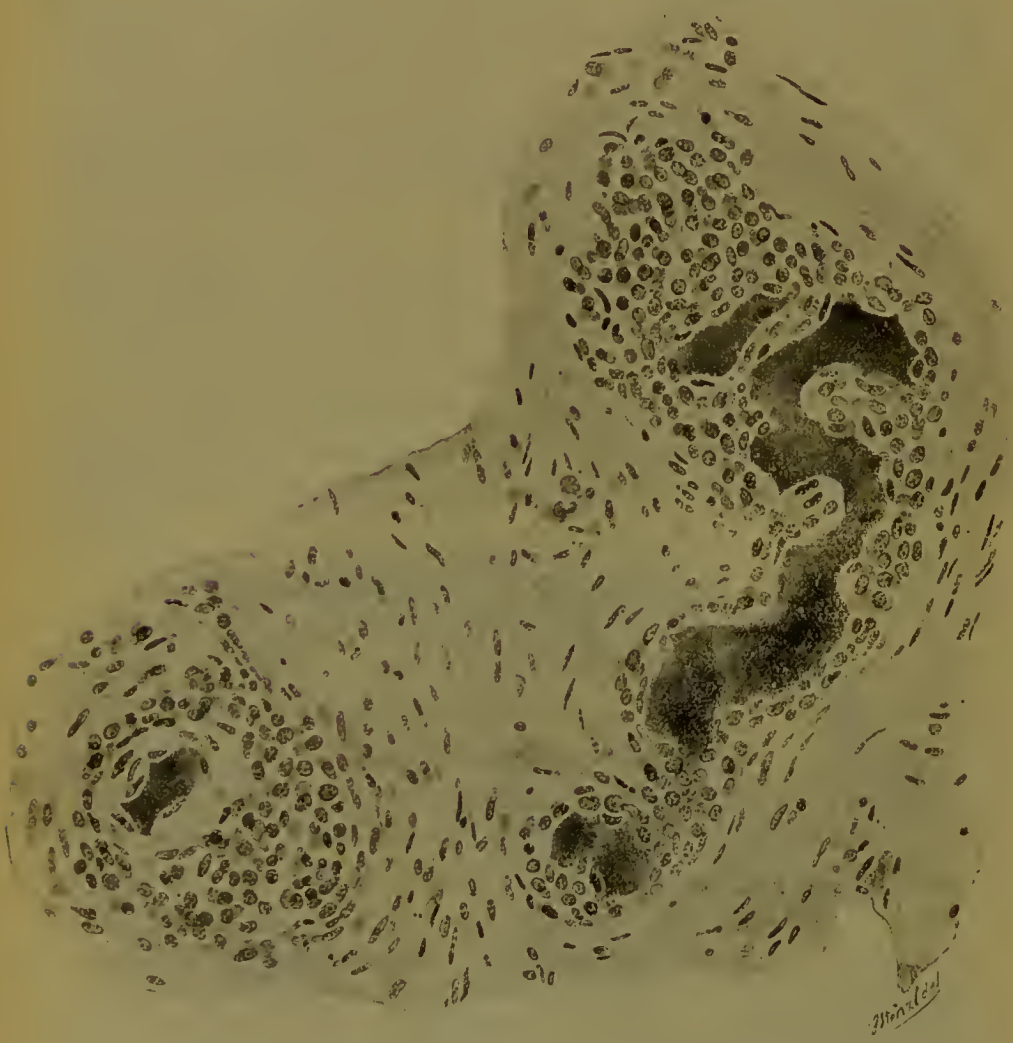

Fig. 4. Zellhaufen mit stark gewundenem zentralen Gefäss. Injektion von der A. sacr. med. aus.

behandelten Drüse sieht man die Injektionsmasse, die Zentralräume ebenso wie die früher erwähnten kleinen Gefässe des Stromas erfüllen (s. Fig. 3).

Diese zentralen Blutgefässe oder -räume werden überall von flachen endothelialen Zellen ausgekleidet, deren Kerne sich

dunkel färben, mit deutlichem Unterschiede gegenüber den grossen Kernen der Drüsenzellen. Das Gefäss ist in der Beschaffenheit seiner Wände nach kapillarer Natur; seine Wand besteht ausschliesslich aus einer Endothellage (Fig. 4). Bisweilen hat es an dickeren Schnitten infolge des Umstandes, dass die länglichen Endothelkerne im Schnitt übereinander zu liegen kommen, den täuschenden Anschein, als wäre eine zarte Muskularis vorhanden. Bisweilen kann auch dadurch, dass die muskuläre Wand einer Stromaarterie einem Zellhaufen enge anliegt, beim ersten Anblick ein ähnlicher Eindruck hervorgerufen werden. Doch genaues Studium der Serienschnitte hat mich belehrt, dass die Blutgefässe, welche die Mitte der Zellhaufen einnehmen, ausnahmslos und ausschliesslich eine endotheliale Wand besitzen.

In den runden Zellhaufen nehmen alle diese kapillaren Räume die Mitte ein, in den langen gestreckten bilden sie deren Achse. Ihre Grösse ist eine wechselnde und sie bilden kleine Buchten und Rezessus (Fig. 4). Oft kann man auch Zweige von ihnen

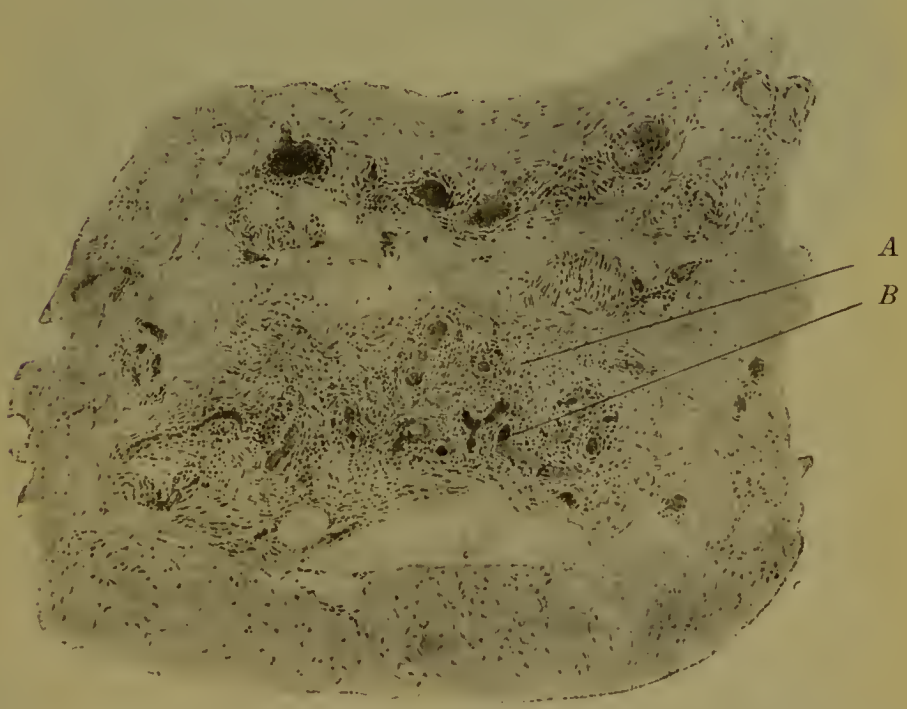

Fig. 5. Injektionspräparat einer Drüse: Gewundene Gefässe mit Zellmänteln.
A Drüsenparenchym. B Gefäss.

abgehen sehen. Hie und da einmal lässt sich verfolgen, wie sie von einem Zellhaufen in einen anderen übertreten. Auf Längsschnitten und im injizierten Präparat erscheint ihr Verlauf gewunden und geschlängelt, in dickeren Schnitten ergibt sich oft ein höchst kompliziertes System von Gefässen, welche auch nur einen dünnen Mantel von zwei oder drei Drüsenzellagen besitzen können (Fig. 5).

Die zarten seitlich abgehenden Äste bestehen nur aus einer einzigen Lage von Endothelzellen und dringen in die das grössere zentrale Gefäss umgebende Zellmasse ein (Fig. 6).

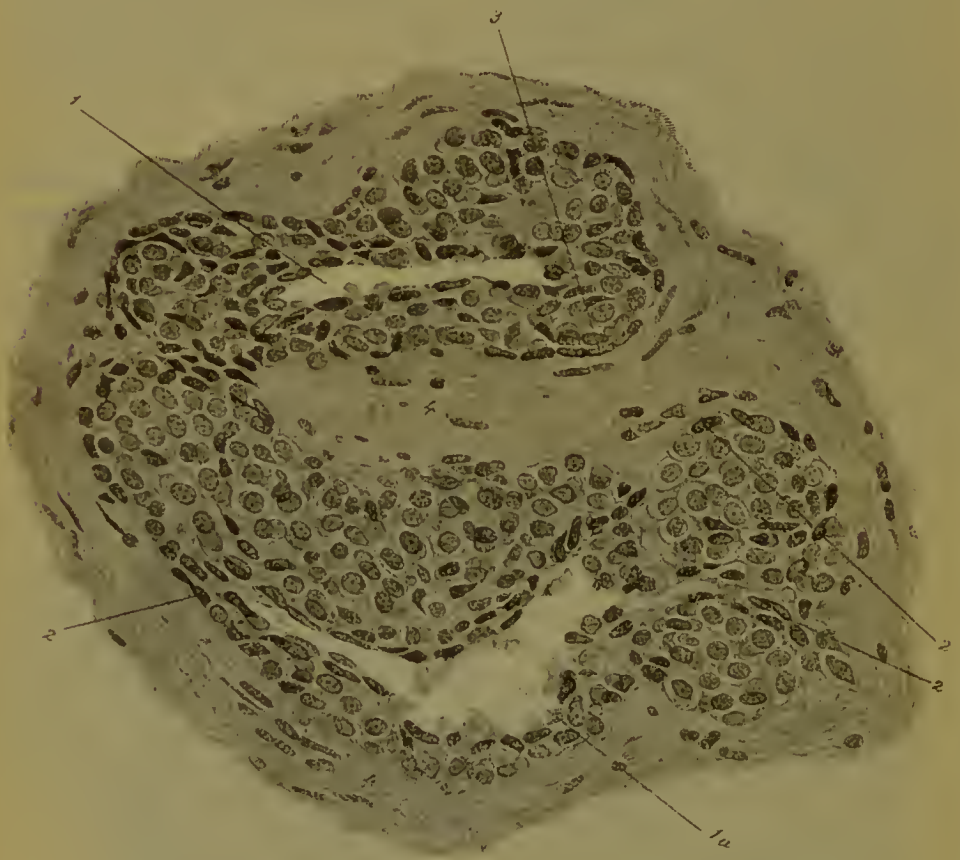

Fig. 6. Einzelknötchen bei starker Vergrösserung.
1, 1a. Zentrale Bluträume mit Endothelauskleidung.
2. Kapillare, vom Blutraum abzweigend.
3. Kapillare in der Bindegewebsscheide eines Einzelknotens.
4. Stroma der Gesamtdrüse.

Bisweilen sind diese zarten Äste durch Queräste verbunden. Schliesslich verlassen sie die Zellhaufen und mischen sich unter die Gefässe des Stromas in der Umgebung jedes einzelnen Drüsenläppchens.

Sehr selten dringt die Injektionsmasse in diese zarten Kapillaren und auch Blutkörperchen finden sich in ihren Lumen nur in ganz vereinzelten Schnitten. Doch lassen sie sich unschwer verfolgen, wenn man sich an die Doppelreihe der Kerne ihrer Endothelien zwischen den Drüsenzellen hält.

Die Zellen, aus welchen die Knötchen bestehen, sind rund oder polygonal und protoplasmareich. Sie sind dem zentralen Blutraume enge angelagert, ihr Zellkontur ist meist unscharf, nur in einigen Schnitten ergibt die Aneinanderlagerung ihrer Ränder einen Doppelkontur, durch welche man die Zellformen genügend deutlich erkennen kann. Das Protoplasma ist hell und färbt sich mit Eosin zart, im Gegensatze zu der satteren Eosinfärbung des umgebenden Bindegewebes. Mit Van Gieson färbt sich das Zellprotoplasma leuchtend gelb und bringt so in vorteilhafter Weise die Grenzen der Zellhaufen gegen das fuchsin gefärbte Stroma zur Ansicht. Nirgends sieht man im Protoplasma Granulierung.

Die Kerne dieser Zellen sind groß, rund oder oval, zentral gelagert oder bisweilen ganz leicht exzentrisch, und immer vom breiten Protoplasmasaume umgeben.

Sie färben sich mit Kernfarbstoffen wie Hämalaun recht gut, aber nicht so dunkel wie die langen Endothelkerne des zentralen Gefäßes. Der Kernrand färbt sich besonders dunkel und scharf, die granuläre Beschaffenheit des Kernes weist auf ein gut ausgebildetes Chromatingerüst hin. Ausnahmslos färben sich ein, zwei oder mehrere große dunkle Körner in demselben.

In keinem der Schnitte konnten Mitosen gefunden werden.

Die Zellen liegen unvermittelt dem Endothel des zentralen Blutraumes auf, wobei ihre Kerne knapp an die Endothelkerne des letzteren herantreten. Nur in einigen Schnitten umgibt eine schmale Zone von kernfreiem Protoplasma das Endothel. Zwischen den grossen runden Kernen dieser Zellen treten bisweilen andere dunklergefärbte auf. Sie sind bisweilen oval, oft lang und schmal, und bilden bei genauem Zusehen mehr weniger scharfe Linien auf ihrem Weg durch die Zellen hindurch. Oft bilden sie Doppelreihen, welche in vereinzelten Schnitten Blutkörperchen oder Injektionsmasse enthalten; sie sind demnach als sekundäre und zarteste Kapillaren, welche vom Zentralgefäße abzweigen, anzusehen (Fig. 6).

Zwischen den Zellen des Haufens gibt es kein Bindegewebe und auch keines um das zentrale Gefäss. Die Abgrenzung des Zellhaufens vom umgebenden Zwischengewebe ist scharf und klar.

In einzelnen Schnitten ergibt sich ein überraschendes Bild: Wie gewöhnlich ist die Injektionsmasse in das zentrale Gefäss eingedrungen wie auch in die Gefässe des Stromas um die Zellhaufen. Ausserdem aber ist jede einzelne Zelle von einem zarten Saume in der Farbe der Injektionsmasse eingefasst, sodass der Zellhaufen ein mosaikartiges Aussehen erhält (Tafelabb., Fig. 1).

Es ist nicht leicht, diese eigentümliche Erscheinung in richtiger Weise zu deuten. Auf den ersten Anblick ist man geneigt, der Sache keine Aufmerksamkeit zu schenken, in der Annahme, dass die Injektionsmasse, nach Berstung der zarten Wand des zentralen Gefässes ausgetreten, zwischen die einzelnen Zellen vorgedrungen ist. Diese Vermutung ist bei genauerer Überlegung aber nicht einwandsfrei. An solchen Schnitten ist die endotheliale Auskleidung des zentralen Raumes unversehrt, und es ist kein Anzeichen für eine artefizielle Störung in der Beziehung der einzelnen Elemente untereinander vorhanden. Die Zellen haben zarte und deutliche Konturen, sie sind keineswegs verzerrt oder verschoben; weiters findet man, dass im peripheren Abschnitt des Zellhaufens, also in dem vom Zentralgefäss am entferntesten gelegenen Gebiet die Veränderung deutlicher zu sehen ist als in nächster Nachbarschaft des Gefässes. Auch ist kein Anzeichen von Kapillarruptur in der Umgebung der Zellhaufen zu bemerken.

Ich erwähnte früher, dass in manchen Schnitten von Präparaten, die nicht injiziert worden waren, bisweilen ein Doppelkontur an den Zellrändern gesehen werden konnte und ferner erwähnte ich, dass kleinste Kapillaren, vom zentralen Blutraume abzweigend, die Zellhaufen durchsetzen.

Man könnte da vielleicht auf das Vorhandensein äusserst zarter Räume zwischen den Zellen schliessen, welche mit dem Blutraume kommunizieren, und sich nicht ohne weiters bei gewöhnlicher Art der Untersuchung erkennen lassen.

Es ist nicht leicht diesbezüglich zu einem abschliessenden Urteil zu gelangen. Sicherlich sind die farbigen Linien zwischen den Zellen genügend scharf und deutlich begrenzt, um die Vermutung zu gestatten, dass sie mit Injektionsmasse gefüllte inter-

celluläre Räume darstellen, und der Umstand, dass die von der Art. sacr. med. aus eingebrachte Injektionsmasse einerseits in den Bluträumen, anderseits zwischen den Zellen sich findet, würde ungezwungen den Schluss gestatten, dass solche Räume in direkter Kommunikation mit dem Blutgefässsystem stehen. Anderseits kann man aber doch nicht so ohneweiters annehmen, dass das Blut allenthalben in der durch das Injektionsbild zur Anschauung gebrachten Weise zwischen den Zellen zirkuliert; denn wenn das der Fall wäre, müsste man doch irgend einmal auch Blutkörperchen antreffen, die an solcher Stelle lägen. Darum würde ich mich zu der Annahme gedrängt sehen, — die mir freilich selbst ein wenig gezwungen erscheint — dass, wenn solche intercelluläre Räume wirklich existieren — ich kann wohl nicht behaupten, dass ich den Beweis ihres Vorhandenseins mit Sicherheit erbracht habe — vielleicht nur die ungeformten Anteile des Blutes in sie eindringen können.

Eine andere Erklärung, mit welcher man sich vielleicht eher befreunden könnte, wäre die, dass die Zellen durch eine Kittsubstanz verbunden werden, welche eine ganz besondere Affinität zum Farbstoffe der Injektionsmasse hätte; die Kittsubstanz wäre dann mit diesem Farbstoffe auf dem Diffusionswege in Beziehung und so der Doppelkontur der Zellen scharf hervorgetreten.

Immerhin sei zugegeben, dass damit die Erklärungsmöglichkeiten des interessanten Phänomens nicht erschöpft sind. Die Hypothese, dass es sich um eine Anfüllung von Intercellularräumen mit Injektionsmasse handle, erscheint mir verlockend; leider wird sie durch die sichtbaren Verhältnisse recht unvollkommen gestützt.

Der Zellmantel um die zentralen Bluträume ist manchmal bis zu 4—5, manchmal nur 2—3 Lagen dick, bisweilen häufen sich die Zellen mehr auf einer Seite, sodass sie hier in acht oder mehr Reihen dem Gefässe anliegen, während sich auf der Gegenseite nur 1—2 Lagen zeigen.

Das zentrale Blutgefäss kann in seinem Übergange von einem Knötchen in ein anderes verfolgt werden, dazwischen braucht es keine umhüllenden Zellen zu tragen.

Oft ist die Drüse in zwei, drei oder mehr gleich grosse Knoten aufgelöst, welche in verschiedenen Höhen, aber stets in enger Beziehung zur Art. sacr. med. und nahe aneinander liegen. Alle diese Knoten stimmen in ihrem Aufbau mit dem bisher

Beschriebenen durchaus überein. Oft findet man in nächster Nähe der Hauptdrüse, scheinbar ohne Zusammenhang mit derselben, kleine Knötchen, welche aus einem einzigen Zellhaufen bestehen, der von einer vollständigen Bindegewebskapsel umgeben ist. Verfolgt man sie aber in den Serien, so findet man, dass diese scheinbar abseits liegenden Knötchen fast ausnahmslos in verschiedenen Höhen mit der Hauptdrüse zusammenhängen, und Knospen oder Fortsätze darstellen, die sich von deren Oberfläche erheben. Einzelne sind aber wirklich selbständig und können als sekundäre Knötchen angesprochen werden.

Diese sekundären Knötchen finden sich hie und da über die Nachbarschaft der Art. sacr. med. verstreut oberhalb oder unterhalb der Hauptdrüse (Fig. 1). Bisweilen sind sie in das Fett oder in das lockere Bindegewebe eingebettet, anderemale liegen sie der Adventitia der Arterie dicht an, ja sie können sogar in diese selbst eingelagert erscheinen. Ihr Aufbau ist leicht verständlich und, verglichen mit dem der Hauptdrüse, entsprechen sie einem Einzelhaufen der letzteren.

Auch sie besitzen eine bindegewebige äussere Hülle mit gleichem konzentrischen Faserverlauf wie um die Einzelhaufen in der Hauptdrüse. Oft sieht man die dunkleren Kerne eines kleinen Gefässes, welches sie enge umgreift. Die Zellen gleichen durchaus den beschriebenen und umlagern in Form eines kugeligen Haufens ein zentrales kleines Blutgefäss kapillarer Natur (Fig. 3).

Verhalten der Drüsen in verschiedenen Lebensaltern.

Das früheste Stadium, aus welchem mir ein Präparat der Steissdrüse zur Verfügung stand, entsprach dem eines $5^1/_2$ monatlichen Fötus mit 28 cm Körperlänge. Weiters wurden von einem 6 monatlichen Fötus (33 cm Länge), und von einem 7 monatlichen Fötus stammende Drüsen untersucht. Acht Präparate rühren vom Neugeborenen her.

Bei den neugeborenen Kindern wurden die Drüsen wenige Stunden post mortem entnommen. Ebenso verhält es sich mit der Drüse des 7 monatlichen Fötus. Der $5^1/_2$ und der 6 monatliche Fötus waren in Müller'scher Flüssigkeit mit Formalinzusatz, resp. in Formalin-Alkohol durch längere Zeit vorbehandelt und tadellos erhalten.

(1) Beim $5^1/_2$ monatlichen Fötus erschien die Drüse (Fig. 7) als einzelner Zellhaufen an der Vorderseite des Steissbeinknorpels nahe seiner Spitze, in enger Beziehung zur Hauptarterie, die an der Knorpelvorderfläche absteigt, umgeben von einer Kapsel aus zirkulär angeordnetem embryonalen Bindegewebe; von einem Stroma, welches den Zellhaufen in Einzelknoten zerlegt hätte, war wenig zu bemerken. In der Kapsel fanden sich einzelne, Kapillargefässen angehörige, längliche Kerne; der Verlauf dieser Kapillaren liess sich von der Drüse fort und bis in die Gefässe der Umgebung verfolgen. Im Bereiche der Drüsenzellen fand sich ein wohl ausgeprägter Blutraum mit Endothel ausgekleidet,

Fig. 7. Coccygea eines $5^1/_2$ monatl. Fötus.

1. Steissbein.
2. Art. sacr. med.
3. Drüse.
4. Kapillare, von der Art. zur Drüse ziehend.
5. Bluträume in Zellhaufen.
6. Kapillare im Zellhaufen.

der rote Blutkörperchen enthielt. In anderen Teilen des Zellhaufen fanden sich einige wenige kleinere, gleichfalls bluthältige Räume, und ausserdem dunkel gefärbte Kerne von ganz zarten Kapillaren, die in Windungen den Zellhaufen durchsetzten. Die Drüsenzellen gross, mit undeutlichem Kontur, runden oder ovalen, dunkel gefärbten Kernen, welche Chromatingranula und auch ein oder mehrere Kernkörperchen enthielten. Schon in diesem frühen

Stadium ist in der Zellmasse die Tendenz zur Gruppierung in Haufen zu erkennen, trotz des Mangels eines deutlichen Zwischengewebes. In nächster Nachbarschaft der Drüse lagen zwei grössere Nervenstränge. Das Erkennen der Drüse bot trotz des vorhandenen Gefässreichtums und der embryonalen Beschaffenheit der Gewebe keine Schwierigkeit.

An einem 7monatlichen Fötus wurde von der Bauchaorta aus wenige Stunden nach dem Tode rote Masse injizirt. Die Drüse fand sich als Einzelgebilde an der Steissbeinspitze. Die Injektionsmasse war leider in viele der kleineren Gefässe nicht eingedrungen, doch hatte der Injektionsdruck Blut eingetrieben. Viele Kapillaren zwischen den Drüsenzellen erschienen darum erweitert. So bekam man auch einen in der Mitte der Zellen gelagerten Blutraum zu Gesichte, welcher zarte kapillare Seitenäste abgab, die sich zwischen den Drüsenzellen verzweigten. (Farbige Tafelabb. Fig. 2). Stellenweise zeigte die Drüse beginnendes Einwachsen des Bindegewebes, wodurch eine beginnende Auflösung der Zellmasse im Einzelklumpen schon deutlicher sichtbar wurde als im vorhergehenden Präparate; doch konnte auch hier von scharf umschriebenen Zellhaufen noch nicht die Rede sein.

(2) Bei den Neugeborenen bestand die Drüse teils aus einem einzigen grossen Knoten, teils aus zwei, ja selbst aus vier ungefähr gleich grossen Gebilden. War sie durch einen einzigen Knoten repräsentiert, so lag sie vor der Steissbeinknorpelspitze, knapp am Perichondrium und immer in enger Beziehung zu einer grossen Arterie. Bestand sie aus mehreren Knoten, so fanden sich einzelne davon in gleichem Niveau, aber an der Steissbeinhinterseite, so dass eine sagittale Ebene, welche durch die Mitte des Steissbeins nach rückwärts gegen die Haut zu gelegt worden wäre, alle Knoten getroffen hätte. Einmal lag der grösste, also der Hauptknoten in dieser Ebene hinter dem Steissbeine.

Die Drüsen von neugeborenen Kindern zeigten fast immer Erweiterung und pralle Blutfüllung der Kapillaren in den Zellhaufen, bisweilen in ganz auffälliger Weise (Stauung infolge intrauteriner Asphyxie!); die Drüsenzellen um die Bluträume standen dicht gedrängt und nur selten war genügend reichlich Stroma vorhanden, um den Eindruck einer Lappung zu machen; nirgends war zu beobachten, dass durch die Ausbildung des Stromas geradezu etwa einzelne Zellklumpen zur Bildung runder oder

ovaler Knötchen von der Gesamtmasse abgetrennt würden, wie beim Erwachsenen.

Die Zellen sind dabei minder scharfbegrenzt und dichter gedrängt, ihre Kerne färben sich dunkler als beim Erwachsenen. Auch hier lassen sich die erwähnten, Kapillaren angehörigen, Endothelkerne zwischen den Zellen verfolgen.

Die Hauptmerkmale der fötalen Drüse und die des Kindes lassen sich in folgender Weise zusammenfassen:

Verhältnismässig entspricht hier die Drüse an Grösse der des Erwachsenen, eher ist das Verhältnis ein für die letztere ungünstigeres. Fortsatzähnliche Anhängsel, sowie Einzelknötchen fehlen oder lassen sich im umgebenden Gewebe nicht erkennen. Darum erscheint die Drüse mehr einheitlich um die ihr zugehörige Hauptarterie aufgebaut und macht im Gegensatze zum Verhalten beim Erwachsenen mehr den Eindruck eines abgegrenzten Ganzen.

Das Stroma ist zellreicher und ist im Vergleich zu späteren Lebensabschnitten verhältnismässig spärlicher; es zeigt auch noch weniger die Tendenz, das Drüsenparenchym in Einzelknoten aufzulösen; die Drüse bildet dementsprechend eine mehr gleichmässige, unstrukturierte Masse.

Das Protoplasma und die Kerne der Drüsenzellen färben sich recht intensiv, entsprechend ihrem embryonalen resp. jugendlichen Zustande. Die Zellgrenzen sind oft wenig deutlich. Die nicht injizierten Präparate zeigen meist stärker erweiterte und mit Blut gefüllte Gefässe im Bereich der Drüse als beim Erwachsenen.

3. Drei Drüsen, aus dem 6., 15. bezw. 16. Lebensjahre nähern sich in dem histologischen Verhalten ihrer Elemente schon mehr dem beschriebenen Typus der Drüse des Erwachsenen. Das Stroma hat allmählich fast schon die Beschaffenheit wie in den späteren Lebensabschnitten angenommen, erscheint aber noch etwas kernreich. Es ist in die Drüsenzellmasse eingedrungen, und wenn auch der Aufbau der Drüse noch nicht so gegliedert und differenziert ist, wie in der endgiltig ausgebildeten Drüse, so lassen sich doch in vielen Schnitten isolierte Zellhaufen mit zentralen Bluträumen auffinden. Mit dem Fortschreiten der Ausbildung der Einzelhaufen ordnen sich die Zellen auch immer deutlicher um die Zentralgefässe und verlieren das Aussehen von

unregelmässigen, von Gefässen durchzogenen Zellenanhäufungen.

Im 15. Lebensjahr hat die Drüse die Grösse erreicht, wie man sie gewöhnlich beim Erwachsenen sieht.

4. Im hohen Alter (zwischen 60 und 70) wird das die Drüse umgebende Bindegewebe oft dicht und hart. Das Bindegewebe innerhalb des Drüsenbereiches erscheint im Vergleiche zum Drüsengewebe verhältnismässig reichlich und kernärmer. Besonders schön sieht man das an den separaten Kapseln, welche die Einzelhaufen umgeben; sie erscheinen stellenweise förmlich hyalin. Das Zentralgefäss wird häufig von einem homogenen Streifen umgeben, welcher zwischen Endothel und Drüsenzellen liegt. Oft finden sich selbständige kleine Zellgruppen im Stroma ohne nachweisbares Zentralgefäss. An manchen Stellen kann man weite Bluträume finden, bei welchen die Beschaffenheit ihrer Wand und der Verlauf einiger abzweigender kleinster Kapillaren darauf hinzuweisen scheinen, dass sie in einem früheren Lebensabschnitte von Drüsenzellen umgeben waren, welche nun verschwunden sind. An anderen Stellen wieder sieht man, wie das Bindegewebe vom Rande der Zellhaufen her in diese eindringen, indem es zwischen die peripherstenZellen einwächst. Man gewinnt so den Eindruck, als befände sich das drüsig-vasculäre Gebilde im Zustande beginnender Verödung.

Beziehung der Drüsen zu den Blutgefässen.

Es ergibt sich die Notwendigkeit, zu diesem Titel einiges schon bei der allgemeinen Beschreibung der Drüse Geschildertes nochmals zu erwähnen und zusammenzufassen und Einzelheiten, welche zum Verständnis des Verhaltens des Gefässapparates im Bereiche der Drüse von Wichtigkeit erscheinen, schärfer ins Auge zu fassen.

Dass die Hauptdrüse immer zu einer grossen Arterie, der Art. sacr. med. oder einem ihrer grösseren Äste in naher Beziehung steht, wird sofort klar, wenn man die Serienschnitte beliebig welchen Präparates, vom Kinde oder vom Erwachsenen, durchsieht. Beim Erwachsenen ist der Zusammenhang bisweilen ein so inniger, dass, wie erwähnt, die Adventitia des Gefässes und die bindegewebige Hülle der Drüse ineinander übergehen und die äusseren Medialagen auffasern und in das Drüsenstroma einstrahlen können. Fast noch deutlicher zeigt dieses Verhältnis das neugeborene Kind.

Querschnitte, welche Arterie und Drüse treffen, geben häufig folgenden Befund: Es dringen kleine Äste, welche von der grossen Arterie abzweigen, in die Drüsenzellenmassen ein.

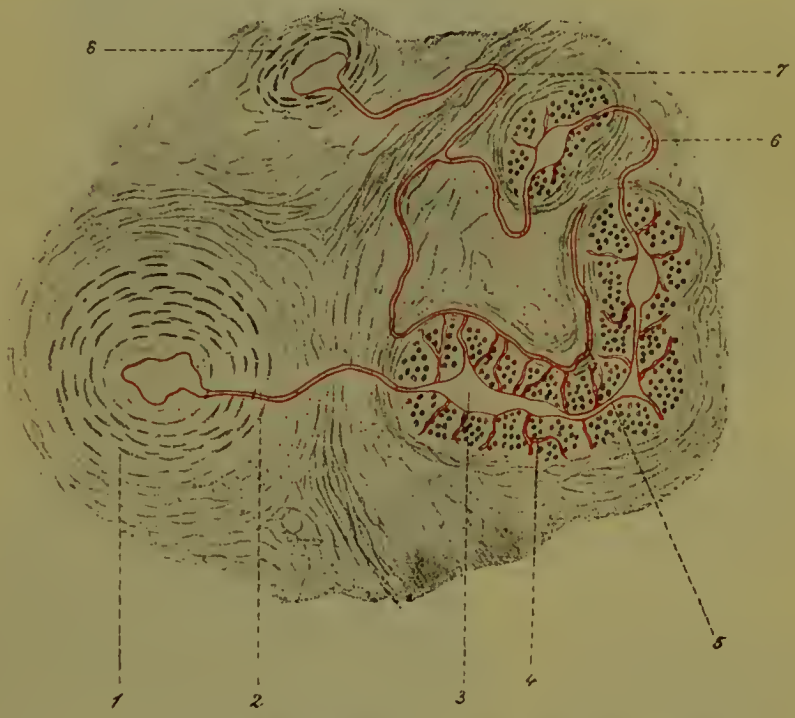

Fig. 8. Schema der Vaskularisation der Drüse.

1. Arterie.
2. Abzweigende Kapillare, die dann in eine Teildrüse eintritt.
3. Blutraum der Teildrüse.
4. Verzweigung des Blutraums.
5. Kapillare im Bindegewebsmantel einer Teildrüse.
6. Kapillare von einer Teildrüse in eine zweite übertretend.
7. Gefässchen in der bindegewebigen Hülle der Gesamtdrüse.
8. Vene.

Ich konnte sie häufig in meinen Präparaten verfolgen und habe ihren Verlauf in Fig. 9 wiederzugeben versucht (die Serie, aus welcher der Schnitt stammt, rührt von einer 23jährigen Frau her). Man sieht, wie der betreffende Ast die Muskularis der Arterie durchsetzt, um dann zunächst in das Drüsenstroma einzutreten und wie er schliesslich allseitig von den typischen Drüsenzellen umgeben wird.

Das Endothel lässt sich dabei in continuo vom Arterienlumen zum zentralen Blutraum der Zellmassen verfolgen, es zeigt nirgends eine Unterbrechung seines Zusammenhanges und

Fig. 9. Uebergang der von der Arterie abzweigenden Kapillare in den zentralen Blutraum des Zellhaufens. (Links oben Konturskizze von Arterie und Drüse).

1. Muskuläre Wand der Arterie.
2. Lumen der Arterie.
2a. Durchtritt der Kapillare durch die Arterienwand.
3. Kapillare im Drüsenstroma.
4. Drüse.
5. Einzelhaufen.
6. Zentraler Blutraum.

unterscheidet sich dort, wo es den Blutraum auskleidet, in keiner Weise von der Auskleidung der Arterie; es macht auch keinerlei Schwierigkeit, die Drüsenzellen und die Endothelien des Blutraumes auseinanderzuhalten. Bei der Passage des Ästchens durch die Media der Hauptarterie wird kaum eine einzige Muskelfaser in ihrer Lagerung verschoben; im weiteren Verlauf, im Bereiche des Bindegewebes, lässt sich das Ästchen oft nur als Doppelreihe endothelialer Kerne, stellenweise aber auch als ein Blutkörperchen enthaltendes, mit Endothel ausgekleidetes Lumen verfolgen. Hat es also die Arterienwand verlassen, das Drüsenstroma passiert und den Bereich der Drüsenzellen selbst erreicht, so erweitert es sich dann zu dem zentralen, von Drüsenzellen umgebenen Blutraum; als solcher gibt es nun seinerseits wieder die früher erwähnten zarten Verzweigungen zwischen die Zellen ab.

Den hier beschriebenen und abgebildeten Zusammenhang zwischen Lumen der grossen Arterie und Lumen des zentralen Blutraumes konnte ich in analoger Weise mehrfach und in verschiedenen Präparaten verfolgen.

Bisweilen erhält man Schnitte, in welchen die der Drüse enge benachbart liegende Arterie gerade in ihrer Längsachse getroffen wurde. Solche Schnitte zeigen besonders deutlich das beschriebene Übertreten der kleinen Ästchen von der Arterie in die Zellhaufen und zwar recht häufig und in gleichmässiger Weise. Man sieht so, dass die Arterie kleinste Gefässe von kapillarer Wandbeschaffenheit in grosser Zahl abgibt, welche in die Drüse selbst eindringen, um zu zentralen Bluträumen zu werden.

Bisweilen tritt nicht ein vereinzeltes Gefäss an die Drüse heran, sondern eine Anzahl kleinerer — zwei, drei oder mehr — dringen, mit allen arteriellen Wandschichten bekleidet, ins Drüsenbindegewebe ein. Das Verhalten der Zellmassen in der Nachbarschaft dieser Arterien täuscht dann oft ein Bild vor, als handle es sich um ein arterielles Zentralgefäss, dessen Muskularis von Drüsenzellen umgeben wäre. Eine genauere Untersuchung deckt aber immer den wahren Sachverhalt in dem Sinne auf, dass jeder Zellhaufen die ihm angehörige Kapillare oder Kapillaren umschliesst und dass die betreffende Arterie nur *zwischen* die Zellmassen eingekeilt, nicht aber *in* ihnen liegt.

Unter solchen Umständen kann man in manchen Drüsen viel glatte Muskelfasern im Stroma sehen.

Schwankungen in der Art der Blutversorgung gibt es tatsächlich nur in der Zahl und der Grösse der Arterien, welche mit der Drüse in Beziehung treten.

Verfolgt man den Gefässverlauf im Bereiche der Drüsenzellen selbst, so sieht man, dass die zentralen Blutgefässe, wie schon erwähnt, einen gewundenen bis schraubenförmigen Verlauf nehmen, in Abständen etwas grössere Ästchen abgeben, welche bisweilen auch mit den kleinen Gefässen der bindegewebigen Hüllen der Zellhaufen oder des Bindegewebes der Umgebung der Drüse kommunizieren. Wir sahen ferner, dass während des Verlaufens im Bereiche des Zellmantels zahlreiche Kapillaren abgehen, welche hie und da sowohl untereinander wie auch bisweilen mit den die Einzelhaufen umgebenden Gefässchen anastomosieren. Letztere kleine Stromagefässe sind es, welche das Blut in die zahlreichen Arteriolen in der Umgebung der Drüse und durch diese wahrscheinlich zu den grossen Venen der Nachbarschaft leiten. (Fig. 8).

Für die erwähnten, die Hauptdrüse umgebenden, von ihr scheinbar unabhängigen Knötchen, welche in anderen Schnitthöhen als mit ihr im Zusammenhange stehend sich erweisen, lässt sich natürlich annehmen, dass die Art ihrer Blutversorgung mit der sonstigen übereinstimmt.

Bei wirklich selbständigen Knötchen dringt eine Kapillare zunächst in die Kapsel, dann in die Mitte des Zellhäufchens ein. Nachdem sie es verlassen hat, mündet sie in eines der kleinen Gefässchen in der Nachbarschaft dieses Einzelhäufchens ein. Bisweilen lässt sich verfolgen, dass das Gefäss, welches solche Einzelknötchen versorgt, von einer grösseren Arterie abzweigend einen ziemlich langen geschlängelten Weg zurückzulegen hat, bevor es seine Bestimmung erreicht.

Vergleich mit den Befunden früherer Untersucher.

Vergleiche ich meine Untersuchungsergebnisse mit jenen anderer Beschreiber, so finde ich mehrere Einzelheiten der Nichtübereinstimmung. Ich möchte sie der Reihe nach durchnehmen, entsprechend der Reihenfolge, in welcher die verschiedenen Gewebsabschnitte im Obigen beschrieben wurden.

Krause fand im Drüsenstroma glatte Muskelfasern; Arnold bestätigte das und sah in ihnen eine scharfe und voll-

ständige Muskelhülle um die einzelnen Drüsenfollikel, welche im Zusammenhange mit der Media der Arterie stehen soll.

Dieser Ansicht kann ich mich nicht anschliessen. Die glatten Muskelfasern im Stroma habe ich wohl gesehen, wenn sie auch in vielen Drüsen fehlen und nur in wenigen vorhanden sind; in vereinzelten allerdings reichlich; doch bei keiner von den letzteren war irgend eine konzentrische Lagerung um die Drüsenfollikel nachzuweisen. Vielmehr sind sie, wenn vorhanden, immer nur Teile der Media einer Arterie, welche entweder der Drüse enge anliegt, oder in ihrem Stroma verläuft. Ich habe hierüber schon ausführlich gesprochen.

Es war mir nicht möglich eine Spur jener Zellnester zu finden, die, nach der Beschreibung Ebert's im Stroma eingelagert, den konzentrisch geschichteten Thymuskörperchen gleichen sollen; auch die von Luschka beschriebenen Ganglienzellen im Stroma konnte ich nicht finden. Den gleichfalls von Luschka herrührenden Befund einer hyalinen Membran um die Zellhaufen konnte ich ebensowenig bestätigen, wie ich auch nicht eine Andeutung der gefensterten elastischen Lagen, von denen Arnold sprach, entdecken konnte, obwohl ich spezifische Färbungen zum Nachweis der elastischen Fasern anwendete. Ich fand sie ausschliesslich in der Wand ausgebildeter Gefässe. Vielleicht hat das früher erwähnte homogene Aussehen der Bindegewebskapseln um die Einzelhaufen im Alter diesen Irrtum Arnolds veranlasst.

Der zentrale Hohlraum im Bereiche der Drüsenzellmassen ist unanfechtbar ein mit einschichtigem Endothel ausgekleideter Blutraum. Wenn Luschka einen allmähligen Übergang der Drüsenzellen zu einer körnigen Substanz im Lumen beschreibt, so lässt sich das wohl nur damit erklären, dass die Methoden der Fixierung und Härtung, welche ihm zur Vorbehandlung seiner Präparate zur Verfügung standen, im Vergleiche zu den modernen unzulänglich waren. Auf gleiche Stufe möchte ich vielleicht auch seine Befunde von auskleidendem Flimmerepithel in den Hohlräumen bei Neugeborenen setzen.

Sertolis Supposition, dass die Erweiterung der zentralen Räume eine künstliche, nämlich eine Folge des Injektionsvorganges sei, kann ich nicht beipflichten. Ich fand genau das gleiche Bild in vielen Präparaten, bei welchen keine Injektion

angewendet worden war. Ich glaube vielmehr, dass diese Räume tatsächlich in wechselndem Ausmasse weit und blutgefüllt sind, und dass der Umstand, dass sie häufig leer und kollabiert angetroffen werden, die Folge des Druckes der Beckenorgane bei Rückenlage während und nach dem Tode sei. Mit Sertoli fand ich eine häufige Verzweigung dieser Zentralgefässe im Bereiche der Zellmassen. Ich fand aber ausserdem die besprochenen zarten Kapillaren mit radiärem Abgang.

Sertoli glaubt ein vollständig ausgebildetes Gefäss mit seiner Muskularis bisweilen in der Mitte der Zellhaufen gesehen zu haben.

Auch ich glaubte eine Zeit lang in einzelnen meiner Schnitte Übereinstimmendes zu sehen; aber in allen Fällen kam ich durch genauere Untersuchung zu der Erkenntnis, dass entweder eine scheinbare Media bei etwas dickeren Schnitten durch auf und übereinander gelagerte Endothelschichten vorgetäuscht worden war, oder, dass es sich, wie früher schon erwähnt, tatsächlich um eine Arterie handelte, welche aber überhaupt nicht in, sondern zwischen Zellhaufen gelagert war.

Henle fand hyaline Tropfen in den Drüsenzellen; meine Schnitte weisen nichts Ähnliches auf.

Keineswegs konnte ich Arnolds Befund einer Verdickung der Intima der Arterien, welche so die Drüsenzelllagen bilde, bestätigen. Ich habe wiederholt das Zentralgefäss von seinem Abgange von der Arterie aus verfolgt und immer gesehen, dass es seine Wandbeschaffenheit von seiner Abgangsstelle von der Arterie bis zum Austritt aus dem von ihr durchzogenen Drüsenzellhaufen unverändert beibehält.

Schliesslich kann ich mich auch darin mit Sertoli nicht einverstanden erklären, dass das Zentralgefäss der Zellmassen in dieselbe als Arterie eintreten, sich in eine Kapillare umwandeln und sie als Vene verlassen soll. Vielmehr glaube ich mit Bestimmtheit, dass es in der soeben erwähnten Ausdehnung von Anfang bis Ende seine kapillare Natur unverändert beibehält, um dann jenseits der Drüse, im Zwischengewebe, mit arteriellen Ästchen zu anastomosieren.

Über das Wesen der Glandula Coccygea.

Der wesentliche Punkt in den topischen Beziehungen der Gland. Cocc. ist ihre enge Vergesellschaftung mit Blutgefässen. Ihre Beziehung zu nervösen Elementen kann im Vergleich hierzu durchaus in zweite Linie gesetzt werden.

Die Beziehung zum Arteriensystem hat Arnold bewogen, die Bildung geradezu als Gefässplexus anzusprechen; er glaubte die arteriellen Wandschichten in ihrem Übergang in die Drüse verfolgen zu können und unter diesem Gesichtspunkte schlug er den Namen „glomeruli arteriosi Coccygei“ vor. Er gibt keine weitere Erklärung der Natur dieser mit der art. sacr. med. im Zusammenhange stehenden Glomeruli.

Ich stimme mit Arnold darin überein, dass tatsächlich ein Gefässplexus vorhanden ist, doch sind nach meiner Ansicht dessen Gefässe Kapillaren und dringen in Haufen von Drüsenzellen ein. Letztere umlagern die Gefässe, und bilden nicht einen Teil ihrer Wand.

Die Betrachtung dieser Zellen lässt insbesonders ihre Grösse und eigentümliche Färbung und eben ihre Beziehung zu den Plexusgefässen auffallend erscheinen.

Sie sind durchaus eigenartige Zellen und müssen in ihrer Umlagerung der Kapillaren einem bestimmten Zwecke dienen. Man hat gesagt, dass sie mit Überbleibseln verschiedener fötaler Gebilde dieser Gegend, wie mit dem Caudaldarm oder mit dem Kanal. neurenteric. in Beziehung zu setzen seien.

Das kann ich nicht glauben. Wenn dem so wäre, so müsste man fötal das Gebilde wohl entwickelt, postfötal atrophisch oder ganz geschwunden sehen. Gerade umgekehrt haben wir es beim Fötus noch nicht völlig entwickelt gesehen und seine Reifungsveränderungen während des ersten Lebensdrittels verfolgen können; und schliesslich sahen wir retrograde Veränderungen, wie sie bei allen drüsigen Gebilden im Greisenalter vorkommen können.

Die Anordnung spezifischer epithelähnlicher Zellen in engster räumlicher Beziehung zu einem Plexus kapillarer Blutgefässe bei fehlendem Ausführungsgang sehen wir auch anderweitig im Körper und zwar bei den sogenannten „Drüsen ohne Ausführungsgang.“ [1])

[1]) Natürlich denke ich dabei nicht an die Lymphdrüsen, an die solitären

Ihnen allen ist eine Anordnung gemeinsam, infolge welcher der Blutstrom so nahe und so lange als möglich in Berührung mit den Drüsenzellen gebracht wird, und das ist auch das Wesentliche im Bau der Gland. Cocc.

Schon frühzeitig wies Luschka auf die Ähnlichkeit zwischen Gland. Cocc. und Hypophyse hin und diese Ähnlichkeit wurde auch von den späteren Beschreibern bestätigt. Paltauf fand vielfache Ähnlichkeit mit der Carotisdrüse. Auch Arnold. Pfortner und Frey verglichen diese Drüsen untereinander und fanden gleichfalls Übereinstimmungen in ihrem Aufbau. Auch die Nebenniere wurde zum Vergleiche herangezogen. Ferner gibt es noch an verschiedenen anderen Körperstellen eigentümliche Zellgruppen in naher Beziehung zu vielfach verzweigten kapillaren Blutgefässen, welche sich wohl an diese Gruppe werden reihen lassen müssen.

So die Beischilddrüse, die Langerhansschen Zellhaufen des Pankreas und die Zwischenzellen des Hodens.[1]) (Nach Aufbau, Sekretionsweise und Funktion ist natürlich vor allem auch die Schilddrüse hierher zu rechnen.)

Vielleicht ist auch noch gemäss der eigentümlichen Anordnung seiner Zellstränge und Kapillaren, wie auch gewisser funktioneller Eigentümlichkeiten das Corpus luteum anzuführen, welches gleichfalls in manchen Punkten dem Aufbau der Gland. Cocc. ähnelt.

All diese Gebilde lassen sich auch als „Drüsen mit innerer Sekretion" bezeichnen und ich glaube, auch die Gland. Cocc. muss wegen der Übereinstimmung ihres Aufbaus mit dem der anderen Gebilde dieser Kategorie ihnen zugezählt werden.

Versuchen wir uns über die Funktion dieser Gebilde eine Vorstellung zu machen, so ist vor allen zu erwähnen, dass für eine Anzahl von ihnen, insbesondere Schilddrüse, Nebenniere und

---

und die angehäuften intestinalen Follikel, an die Milz oder die Thymus, welche bisweilen gleichfalls unter den Namen „Drüsen ohne Ausführungsgang" geführt werden. Sie bilden eine Klasse für sich, welche mit den anderen „Drüsen ohne Ausführungsgang" in Bau und Funktion nichts gemein hat.

[1]) Waldeyer (Virchows Archiv, Bd. LV., pag. 131) beschreibt letztere Gebilde, die Zwischenzellen des Hodens, und vergleicht sie mit der Steiss- und Carotisdrüse. Er gibt diesen Gebilden die gemeinsame Bezeichnung „perithelialer Organe."

Hypophyse nachgewiesen wurde, dass sie in einer bestimmten Weise den Stoffwechsel der Gewebe zu beeinflussen imstande sind.[1])

Diese Kenntnisse wurden zum Teil durch Beobachtung unter pathologischen Umständen gewonnen, nämlich bei Erkrankung der betreffenden Gebilde beim Menschen, teils durch Exstirpation derselben beim Tiere und durch Beobachtungen der Einwirkung von Extrakten solcher Organe auf Menschen und Tier. Es erscheint nach den hierbei gewonnenen Kenntnissen recht wahrscheinlich, dass die beobachtete Beeinflussung des Stoffwechsels auf Rechnung von Agentien zu setzen sei, welche — auf dem Wege einer „inneren Sekretion" — dem Blute beigegeben werden, während das Blut die betreffende Drüse passiert.

Es ist zu hoffen, dass in absehbarer Zeit unser Wissen über die Funktion dieser und anderer Glieder aus der in Rede stehenden Organreihe sich vertiefen und mit der Kenntnis der offenbar höchst wichtigen physiologischen Bestimmungen wenigstens einzelner derselben bereichert werden wird.[2])

Bezüglich der Gland. Cocc. fehlt eigentlich bisher alles, was bezüglich ihrer Funktion auf eine Fährte leiten könnte. Es ist ja ihre Pathologie noch vollkommen dunkel, und es erscheint sogar, gemäss den Abweichungen der verschiedenen vergleichenden anatomischen Beschreibungen untereinander, überhaupt noch zweifelhaft, ob im Tierleibe ein entsprechendes analoges Gebilde existiert, welches experimentell verwertet werden könnte.

In diesen beiden Richtungen, nämlich auf dem Boden pathologischer Befunde und des Tierexperimentes, würden sich

[1]) In jüngster Zeit (Wiener kl. Wochenschr., 1901, Nr. 41) bespricht Weichselbaum in einer vorläufigen Mitteilung die Beziehung zwischen Diabetes und Pankreasveränderungen, welche durch Schwund der Langerhansschen Zellhaufen gekennzeichnet sind. Schäfer hat im gleichen Sinne diesen Zellhaufen funktionelle Bedeutung in der Frage des Stoffwechsels der Kohlenhydrate zugesprochen (Brit. med. Jour., Aug. 1895 und Textbook of Physiology, Vol. I, 1898). Vielleicht kommt auch den Beischilddrüsen wichtige funktionelle Bedeutung zu und es erscheint mir nicht undenkbar, dass ein Teil der Folgen der Schilddrüsenexstirpation auf Rechnung mitherausgenommener Beischilddrüsen zu setzen sei. (Gley, Compt. rend. Soc. de Biolog., Paris 1891, 1897; und Schäfer, Textb. of Phys. vol. I, pag. 940).

[2]) Auch die Wirkung der Herausnahme von Hoden und Ovarien scheinen ja auf eine Einbusse einer spezifischen inneren Sekretion hinzuweisen, und auch die Anwesenheit der eigentümlichen „perithelialen" Zellen in jedem der beiden Organe ist vielleicht ein für diese Frage nicht zufälliger Befund.

wohl zunächst die weiteren Untersuchungen bezüglich der Gland. Cocc. bewegen müssen, um einen Ausgangspunkt zum Verständnis ihrer funktionellen Bedeutung zu gewinnen.

Eigene Untersuchungen in ersterer Richtung ergaben ein negatives Resultat. So habe ich beispielsweise, von der Vorstellung ausgehend, dass bei der weitgehenden morphologischen Übereinstimmung der in Rede stehenden Gebilde untereinander an die Möglichkeit gedacht werden könnte, ob nicht vielleicht in der Reihe der Drüsen ohne Ausführungsgang die eine kompensatorisch für eine andere eintreten könne, welche aus der Funktion ausgeschaltet wäre, in einem Falle von Akromegalie (die Hypophyse dieses Falles erschien durch ein hühnereigrosses Sarkom substituiert) die Coccygea präpariert und an Serienschnitten untersucht — wie gesagt mit negativem Ergebnis. Ich konnte durchaus nichts von der Norm abweichendes finden.

Resumé.

1. Die Gland. cocc. findet sich bei jedem menschlichen Individuum von der Geburt bis zum Lebensende; ich fand sie auch in einwandsfreier Deutlichkeit beim Fötus (der jüngste der untersuchten Föten war im 6. Lunarmonat).

2. Sie besteht im wesentlichen aus spezifischen Zellen, welche gewundene und vielfach erweiterte Kapillaren, die zentralen Bluträume, umgeben.

3. Diese Zellen sind in zahlreiche Haufen gruppiert, welche durch ein bindegewebiges Gerüst gestützt und zusammengehalten werden.

4. Einzelne solcher Zellhaufen finden sich in Form kleiner Knötchen auch unabhängig vom Hauptanteil der Drüse.

5. Während beim Fötus die Drüse nur als Zellmasse erscheint, welche von gewundenen Kapillaren durchzogen wird, dringt postfötal das Bindegewebe in diese Zellmasse ein und löst sie in zahlreiche Zellhaufen auf; im Alter nimmt dann das Bindegewebe an Masse auf Kosten der Grösse der Zellhaufen zu, und einzelne der zentralen Bluträume veröden.

6. Der Bau des Gebildes weist darauf hin, dass seine Einschaltung in die Blutzirkulation eine wesentliche lokale Verlangsamerung derselben bewirkt und ihr die Möglichkeit gibt, in nahe Beziehung zu den Drüsenzellen zu treten.

7. Das zirkulierende Blut ist von den Drüsenzellen durch eine Endothellage stets strenge geschieden.

8. Die Drüse besitzt keinen Ausführungsgang.

9. Demnach schliesst sie sich in folgenden Punkten morphologisch durchaus den „Drüsen ohne Ausführungsgang" an:

a) Im Zellcharakter,

b) In der nahen Beziehung zum Gefässapparat,

c) Im Fehlen eines Ausführungsganges,

und sie darf als „Drüse ohne Ausführungsgang" angesprochen werden.

10. Demgemäss steht der Nachweis einer „inneren Sekretion" als ihrer wichtigsten Funktion zu erwarten.

Literaturverzeichnis.

Arnold: Ein Beitrag zu der Struktur der sogenannten Steissdrüse. V. A. Bd. XXXII, p. 293; ebenda Bd. XXXIII, p. 207; ebenda Bd. XXXV, p. 220; ebenda Bd. XXXIX, p. 497; Centralbl. f. d. med. Wiss., 1864, No. 56

Eberth: Strickers Gewebelehre, 1871, p. 209.

Henle: Jahresbericht, 1860; Zeitschr. f. rat. Med., Bd. IX, p. 151.

Heppner: V. A. Bd. XLVI, p. 401.

Heschel: Österr. Zeitschr. f. prakt. Heilkunde, 1860, No. 14.

Koelliker: Gewebelehre, 4. Aufl., H. 2, pag. 539.

Krause: Zeitschr. f. rat. Med., R. III, Bd. S. X, pag. 290; Anat. Unters., 1860, pag. 187; Henles Ber. üb. d. Fortschr. d. Anat., 1865; Beitr. z. Neurol., 1865, p. 28.

Krause & Meyer: Gött. Nachr., 1865, Nr. 16, 8. Nov.

Luschka: Sitzungsber. der math.-nat. Kl. d. k. k. Akad. d. Wiss. zu Wien, 1859, Bd. 35, pag. 113; V. A. Bd. XVIII, p. 106. Der Hirnanhang und die Steissdrüse des Menschen, Berlin 1860. Anatomie des menschlichen Beckens, Tübingen 1864. pag. 187.

Meyer: Zeitschr. f. rat. Med., Bd. XXVIII, H. 2, 3, pag. 135.

Paltauf: Beitrag zu Anat. und zur allg. Path., Bd. XI, pag. 260.

Pförtner: Henles und Pfeufers Zeitschr., 3. R., Bd. XXXIV, p. 240.

Sertoli: V. A. Bd. XLII, p. 370; Centralbl. f. d. med. Wiss., 1867, No. 29.

Waldeyer: V. A. Bd. XLI und LV.

Tabelle des Untersuchungs-Materiales.

No.	Alter	Geschlecht	Fixierungs-Flüssigkeit	Besondere Bemerkungen
1	Fötus 5½ Monat	männl.	Müller-Formol	Sagittalschnitte der Steissbeingegend mit Haut und Rektum. 3 Monate vorgehärtet.
2	„ 5½-6 „	weibl.	Formol-Alkohol	Horizontalschnitte durch die Steissbeingegend. Mehrere Monate vorgehärtet.
3	„ 6 „	„	Müller-Formol	6 Wochen vorgehärtet. Sagittalschnitte der Steissbeingegend samt Haut und Rektum.
4	„ 7 „	männl.	„	Wenige Stunden nach dem Tode. Von der Aorta aus rot injiziert.
5	Neugeboren	„	„	Totgeboren, Sagittalschnitte.
6	„	weibl.	„	„ „
7	„	männl.	„	„ „
8	„	„	„	„ „
9	„	weibl.	„	„ Horizontalschnitte.
10	„	„	„	„ (Lues) Sagittalschn.
11	„	„	„	„ Von der Aorta blau injiziert.
12	„	männl.	„	„ Von der Aorta blau injiziert.
13	6 Jahre	„	„	Todesursache: Beiderseit. eitrige Pleuritis. Präparation d. Drüse.
14	15 „	„	„	Otitis media, Pyämie. Präparation der Drüse.
15	16 „	„	„	Herzfehler.
16	18 „	weibl.	„	Meningitis tbc. Von der Art. sacr. med. aus blau injiziert. Lebenswarm.
17	20 „	„	„	do.
18	20 „	„	„	do.
19	23 „	„	„	do.
20	24 „	„	„	do.
21	25 „	„	„	4 Stunden p. m. Typhus. Rote Injektion v. d. Art. sacr. med. aus
22	28 „	männl.	„	Akromegalie, Sarkom der Hypophyse.
23	30 „	weibl.	„	Blaue Injektion.
24	45 „	männl.	„	„
25	46 „	„	„	Präparation der Drüse.
26	50 „	„	„	„
27	60 „	„	„	Blaue Injektion.
28	64 „	„	„	„
29	68 „	weibl.	„	Sehr derbes Bindegewebe der Umgebung.
30	77 „	männl.	„	do.

Erklärung der Abbildungen auf Tafel VII.

A. Injektion von der A. sacr. med. aus: Zellhaufen mit mosaikartigem Aussehen

1. centraler Blutraum,
2. kapillare Verzweigung desselben,
3. blaue Masse intercellulär,
4. Drüsenstroma.

B. Zellhaufen bei starker Vergrösserung

1. Blutraum mit roten Blutkörperchen,
2. u. 4. kapilläre Verzweigungen des Blutraumes; die mit 2 bezeichneten enthalten nebst Blutkörperchen auch rote Injektionsmasse,
3. Drüsenzellen.

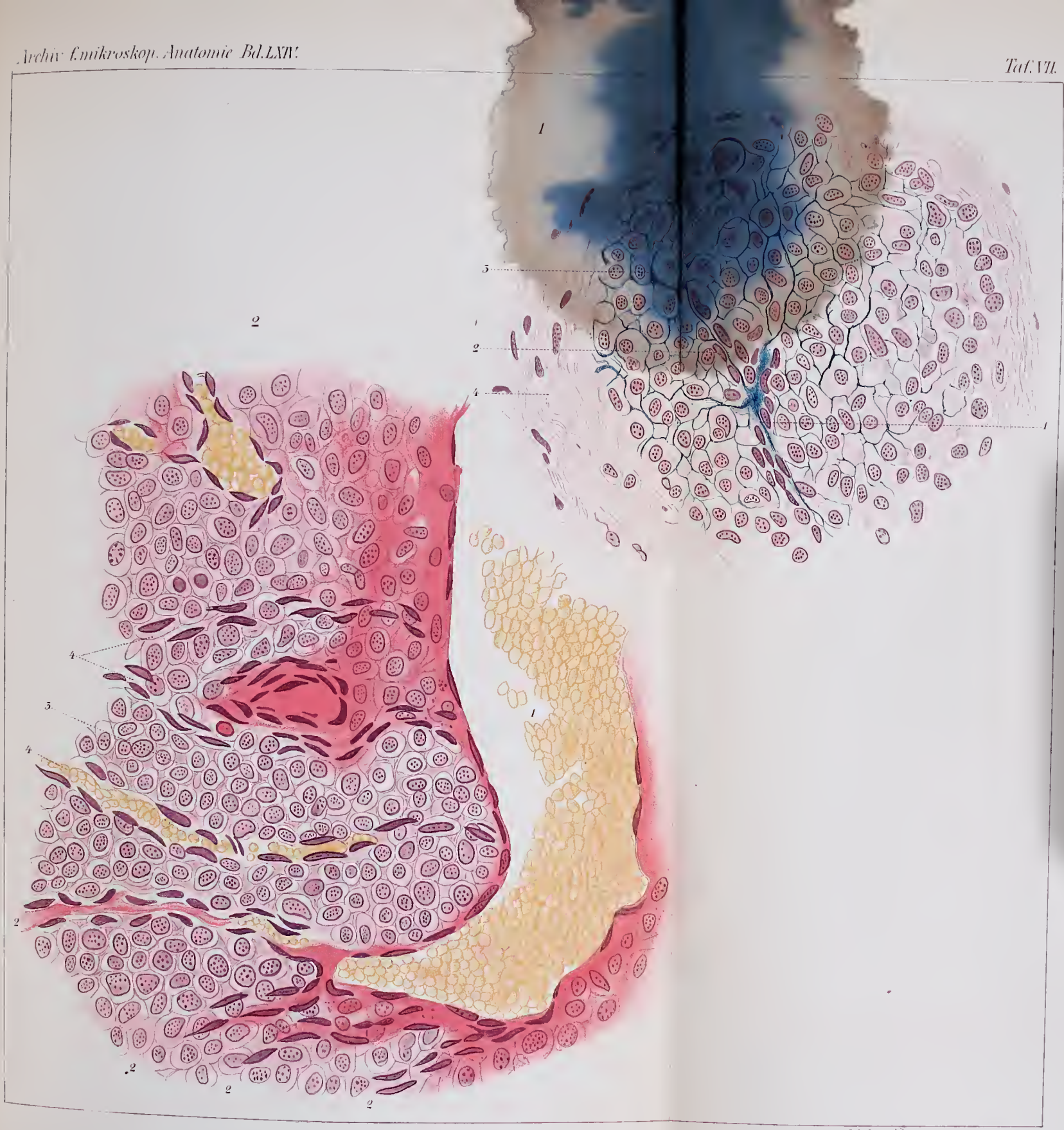

Lith. An. t. v. Werner & Winter Frankfurt a. M.

15 JUL 07